

کاربرد اکسیژن هایپرباریک (HBOT) در درمان زخم پای دیابتیک: یک مقاله

مروری

مهديه پودينه مقدم^{۱*}، دکتر احمد نصیری^۲، خديجه مقدم^۳، احمد مقرون^۴

۱- کارشناس ارشد آموزش پرستاری، عضو هیئت علمی دانشگاه علوم پزشکی زابل.

۲- دکترای پرستاری، عضو هیئت علمی دانشگاه علوم پزشکی بیرجند.

۳- کارشناس پرستاری، پرستار بخش همودیالیز بیمارستان امام رضا (ع) مشهد.

۴- کارشناس ارشد مدیریت پرستاری، بیمارستان قائم مشهد.

*نویسنده مسئول: مهديه پودينه مقدم - پست الکترونیکی: mahdiehmoghadam@zbmu.ac.ir

چکیده

مقدمه و هدف: بیماری دیابت شیرین از معضلات مهم بهداشتی جامعه جهانی است که از شیوعی بین ۸-۵ درصد در نقاط مختلف ایران برخوردار است. مشکلات ناشی از زخم پای دیابتی یکی از جدی‌ترین عوارض مزمن بیماری دیابت ملیتوس است و یکی از عوارض و علل اصلی قطع عضو در بیماران مبتلا به دیابت نیز به شمار می‌رود. از سوی دیگر در فرد دیابتی که دچار قطع عضو شده است میزان بقای سه ساله فقط ۵۰ درصد است. اکسیژن پرفشار نوعی درمان علمی پزشکی است که در آن بیمار در یک محفظه بسته در معرض اکسیژن ۱۰۰ درصد خالص در فشاری بالاتر از فشار دریا (۱/۴ اتمسفر و یا بالاتر) قرار می‌گیرد و اکسیژن خالص را به طور متناوب استنشاق می‌نماید که سطوح اکسیژن بافت را بیشتر کرده و التیام زخم را افزایش می‌دهد. هدف از این مطالعه، مروری بر کاربرد اکسیژن هایپر باریک در درمان پای دیابتیک بود.

مواد و روش‌ها: مطالعه حاضر با جستجو به صورت مروری در متون موجود در پایگاه‌های اطلاعاتی فارسی شامل SID, Magiran, Iranmedex و انگلیسی Google Scholars, EBSCO, Pub med, ProQuest مربوط به سال‌های ۱۹۸۷ تا ۲۰۱۲ انجام گردید.

یافته‌ها: اکسیژن هایپرباریک با وجود منافی که برای درمان زخم‌های دیابتیک دارد باعث افزایش سطح اکسیژن بافتی، التیام زخم به وسیله مکانیسم‌های آنژیوژنز سنتز کلاژن، افزایش پاسخ فیبروبلاست‌ها، رگ‌سازی مجدد و افزایش فعالیت ضد باکتریایی لکوسیت‌ها یک سری عوارض جانبی نیز به دنبال دارد که برخی شامل مسمومیت با اکسیژن در مغز و ریه، باروتروماهایی در گوش میانی، میوپیا، تشنج و... می‌باشد که به منظور کاهش عوارض جانبی مانیتور کامل بیماران به وسیله پزشکان و پرستارانی که درمان با اکسیژن هایپرباریک را انجام می‌دهند توصیه می‌گردد.

بحث و نتیجه‌گیری: از آنجائیکه نتایج نشان دادند که اکسیژن هایپر باریک ممکن است خطر آمپوتاسیون‌های بزرگ را کاسته و میزان بهبودی بعد از یک سال را تسریع کند ولی باید در خصوص این درمان مطالعات بیشتری به صورت کارآزمایی‌های بالینی صورت گیرد تا با اطمینان و دقت بیشتری از درمان اکسیژن هایپر باریک به عنوان درمان استاندارد در درمان زخم پای دیابتیک بهره گرفت.

واژه های کلیدی: اکسیژن هایپر باریک، پای دیابتیک، کاربرد، مرور

مقدمه

برای درمان پای دیابتی استفاده می‌شود می‌توان به تخلیه‌ی بافت‌های مرده (دبریدمان)، شستشو و پانسمان زخم که متداول‌ترین روش‌های درمانی است اشاره نمود (۷). اکسیژن یک نقش مهم در فیزیولوژی التیام زخم دارد (۸). استفاده از اکسیژن پرفشار (هایپرباریک) با استفاده از محفظه‌های مخصوص نیز برای افزایش اکسیژن رسانی بافت مورد استفاده قرار می‌گیرد (۷). که سطوح اکسیژن بافت را افزایش می‌دهد و التیام زخم را افزایش می‌دهد (۹،۸). درمان با اکسیژن پرفشار هم‌اکنون در اکثر کشورهای جهان به عنوان درمانی قابل قبول و شناخته شده است. به طوری که در حال حاضر در برخی از کشورها مثل آلمان، ژاپن، آمریکا، کانادا، فرانسه و هم‌اکنون در ایران در خدمات پزشکی قرار دارد. اکسیژن پرفشار نوعی درمان علمی پزشکی است که در آن بیمار در یک محفظه بسته در معرض اکسیژن ۱۰۰ درصد خالص در فشاری بالاتر از فشار دریا (۱/۴ اتمسفر و یا بالاتر) قرار می‌گیرد و اکسیژن خالص را به طور متناوب استنشاق می‌نماید. درمان با اکسیژن با فشار زیاد نوعی روش درمانی برای گروهی از بیماری‌ها است که در طی آن خواص اکسید کنندگی شدید اکسیژن با فشار زیاد (فشار دو تا سه برابر فشار اتمسفر) استفاده می‌شود (۱۰). در درمان با اکسیژن هایپرباریک بایستی که اکسیژن ۱۰۰ درصد بیشتر از ۱/۴ اتمسفر برای خون‌رسانی بهتر بافت‌هایی که از پرفیوژن ضعیفی برخوردارند تحویل داده شود (۱۱). درمان با اکسیژن هایپرباریک یک مواجهه متناوب بدن با اکسیژن ۱۰۰ درصد در فشار بیشتر از یک اتمسفر مطلق (ATA) است (۱۲،۱۳). وقتی فرد در داخل محفظه، اکسیژن خالص را با فشار بالا استنشاق می‌نماید اکسیژن از طریق ریه‌ها به راحتی وارد خون شده و

بیماری دیابت شیرین از معضلات مهم بهداشتی جامعه جهانی است که از شیوعی بین ۵-۸ درصد در نقاط مختلف ایران برخوردار است (۱). مشکلات ناشی از زخم پای دیابتی یکی از جدی‌ترین عوارض مزمن بیماری دیابت ملیتوس می‌باشد. زخم پای دیابتی یکی از عوارض و علل اصلی قطع عضو در بیماران مبتلا به دیابت به شمار می‌رود (۱،۲،۳،۴). طبق آمار موجود ۲۵ درصد بیماران دیابتی طی دوره‌ی بیماریشان به علت شکایت‌های مختلف مربوط به پای دیابتی به مراکز پزشکی مراجعه می‌کنند. به طور کلی شانس گانگرن اندام در افراد دیابتی ۱۷ برابر افراد عادی و احتمال قطع اندام تحتانی ۱۵ برابر غیر دیابتی‌ها است (۲). زخم پای دیابتیک در ۱/۹ درصد سالانه در بالغینی که دیابت دارند رخ می‌دهد که در ۲۰-۱۵ درصد موارد در طی یک دوره‌ی پنج ساله به آمپوتاسیون منجر می‌گردد (۵). در آمریکا شیوع دیابت در حدود ۶ درصد (۱۴ میلیون نفر) است و در حدود ۲۰ درصد پذیرش‌های بیمارستانی مربوط به دیابت در اثر عارضه پای دیابتی است (۲). طبق بررسی گذشته‌نگری که در دانشگاه علوم پزشکی تهران صورت پذیرفته است زخم پای دیابتی در ۳۴/۷ درصد موارد به قطع عضو منجر شده است (۱). هزینه مستقیم این عارضه دیابت بیش از ۵۰۰ میلیون دلار در سال برآورد شده است. از سوی دیگر در فرد دیابتی که دچار قطع عضو شده است میزان بقای سه ساله فقط ۵۰ درصد است (۶). با اذعان به نکات فوق به نظر می‌رسد علاوه بر اقدامات مهم در پیشگیری از ایجاد زخم پای دیابتی باید سعی شود با انتخاب مؤثرترین روش درمان و ترمیم سریعتر زخم پای دیابتی، از ایجاد عوارض آن جلوگیری به عمل آورد. از روش‌هایی که

یافته ها

درمان با اکسیژن هایپرباریک برای درمان زخم پای دیابتیک از ۱۹۸۰ میلادی آغاز شده است اما اطلاعات در مورد آن اندک است (۵). درمان اکسیژن پر فشار تکنولوژی جدیدی است که برپایه تجربیات علمی و اصول فیزیکی ثابت شده بنا گردیده است و در موارد خاصی این درمان اولین و تنها قدم درمانی برای بیمار خواهد بود و در بعضی موارد همراه با درمان های دارویی یا جراحی اعمال می شود. کالج پزشکان هایپر بار آمریکا و انجمن پزشکی هایپر بار و زیر دریای آمریکا، اکسیژن پر فشار را برای موارد زیر توصیه می نماید: این موارد عبارتند از: زخم ها، زخم دیابت، زخم بستر، زخم هایی که ترمیم آن ها به تأخیر افتاده، زخم مقاوم به درمان، زخم عروق محیطی، عفونت های بی هوای، عفونت ناشی از سوختگی، عفونت محل قطع عضو، بیماری های سیستم عصبی و مغز، سردردها، میگرن، سکتی مغزی، آمبولی گازی، شریانی، وریدی، بیماری های قلبی عروقی افزایش توان ورزشکاران، ترمیم و درمان آسیب های ورزشی، پیشگیری یا بهبود برخی عوارض جراحی های پلاستیک زیبایی و پوست مسمومیت با منواکسید کربن (گاز گرفتگی)، استئومیلیت (۱۵). براساس بیماری های مختلف جداول درمانی متفاوتی وجود دارد که پروتکل درمانی شامل زمان افزایش فشار محیط، زمان ثابت بودن فشار، تنفس متناوب اکسیژن، زمان کاهش فشار تا رسیدن به فشار محیط است که بر حسب صلاحدید پزشک بین دو تا بیست جلسه خواهد بود و مدت هر جلسه به طور متوسط ۶۰ تا ۱۲۰ دقیقه است. سازمان غذا و داروی ایالت متحده آمریکا استفاده از درمان با اکسیژن پر فشار را که در آن فشار تا حد مورد نیاز برای درمان های طبی افزایش

به صورت چشمگیر تعداد مولکول های اکسیژن محلول در پلاسما خون را افزایش می دهد. اکسیژن پر فشار باعث افزایش میزان اکسیژن رسانی به بافت های آسیب دیده و بافت هایی که خون رسانی مناسبی ندارد شده و باعث تسریع بهبودی انواع زخم ها از جمله ضایعات ناشی از جراحی زخم های دیابت، کاهش میزان تورم و التهاب به دنبال صدمات و افزایش فعالیت گلوبول سفید در مناطق جراحات دیده، درمان عفونت های مقاوم به درمان های رایج، جلوگیری از تولید رادیکال های آزاد اکسیژن، افزایش متابولیسم بافتی، افزایش انتقال آنتی بیوتیک در دیواره سلول، متوقف ساختن حرکت باکتری در خون می گردد (۱۴، ۱۰). هدف از این مطالعه، مروری بر کاربرد اکسیژن هایپرباریک در درمان پای دیابتیک است.

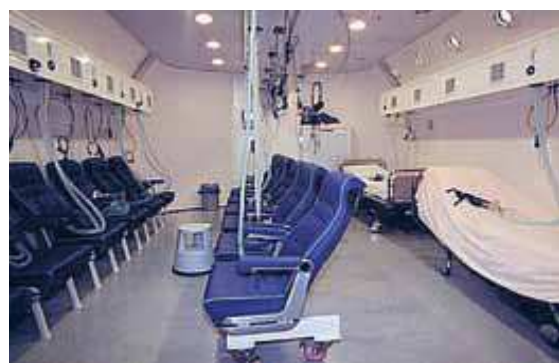مواد و روش ها

این مطالعه با جستجو به صورت مروری در متون موجود در پایگاه های اطلاعاتی فارسی شامل Iranmedex، SID، Magiran و انگلیسی Google Scholars، EBSCO، Pub med، ProQuest با کلید واژه های Hyperbaric Oxygen Therapy and diabetic foot مربوط به سال های ۱۹۸۷ تا ۲۰۱۲ انجام گردید. که در یکی از پایگاه ها، برای مثال پایگاه Pub med ۱۹۷ یافته با کلید واژه های Hyperbaric Oxygen therapy and foot diabetic یافت گردید. در کل مطالعات یافت شده از پایگاه های اطلاعاتی فراوانی که وجود داشتند مطالعات زیادی تأثیرات درمان با اکسیژن هایپرباریک را در درمان زخم های مزمن نشان داده که درمان با اکسیژن هایپرباریک خطر قطع اندام را نیز در بین بیماران دیابتی کاهش می دهد.

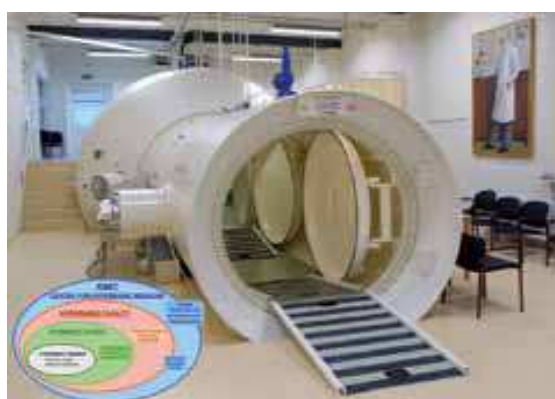شرایط مورد نیاز قابلیت تبدیل شدن صندلی به تخت را نیز دارد (۱۶) (تصویر ۱-۱، ۲-۱، ۳-۱).



تصویر شماره (۱-۱) نمونه‌ای از اتاقک‌های درمان با اکسیژن هایپرباریک.



تصویر شماره (۱-۲) نمونه‌ای از اتاقک‌های درمان با اکسیژن هایپرباریک.



تصویر شماره (۱-۳) نمونه‌ای از اتاقک‌های درمان با اکسیژن هایپرباریک.


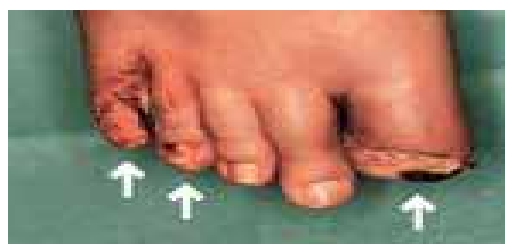
داده می‌شود مورد تأیید قرار داده است (۱۴). قدمت اکسیژن-درمانی به زمانی برمی‌گردد که برای اولین بار در اواخر قرن شانزدهم میلادی از هوای پرفشار برای درمان گرفتگی‌های قلبی استفاده شد. در همان دوران با پیشرفت‌های علمی جدید در زمینه فیزیولوژی پزشکی در اعماق دریا و سایر عملیاتی که در فشارهای زیاد انجام می‌شد، پزشکان برای جلوگیری از روی هم خوابیدن ریه‌ها در کارگرانی که در فشارهای زیاد کار می‌کردند دستور می‌دادند که از هوای تحت فشار زیاد استفاده شود. به علاوه در آن زمان‌ها از این روش در درمان غوآصانی نیز استفاده می‌گردید که دچار سندرم کمپرسیون ناشی از خروج ناگهانی از اعماق آب می‌شدند. در اواخر دهه ۱۹۷۰ هم دو پزشک هلندی به نام‌های بورما (Boerema) و برومل کمپ (Brummel Kap) از اکسیژن پرفشار برای عمل جراحی قلب باز استفاده کردند با این تصور که اکسیژن رسانی بیشتر مانع از ایست‌های عروق قلبی می‌شود آن‌ها پیش از کشف ماشین‌های بای پس عروق قلبی (Heart Lung bypass machines) عمل جراحی قلب باز را به صورت موفقیت آمیزی انجام دادند سپس این دو نفر از درمان بیماران دچار مسمومیت با گاز متواکسیدکربن و گاز گانگرن در اتاق اکسیژن هایپرباریک دوره جدیدی از درمان را آغاز کردند. اتاق اکسیژن هایپرباریک اولین بار از آن زمان به کار گرفته شد و شامل یک اتاقک از جنس آلومینیوم، استیل یا پلاستیک شفاف است که در داخل آن می‌توان هوا را چندین برابر فشار

طبیعی فشرده نمود. اتاق اکسیژن هایپرباریک ممکن است دریچه‌های متعدد ورودی و پنجره‌های متعدد داشته باشد به علاوه این اتاق با صندلی‌های راحتی تجهیز می‌شود که در

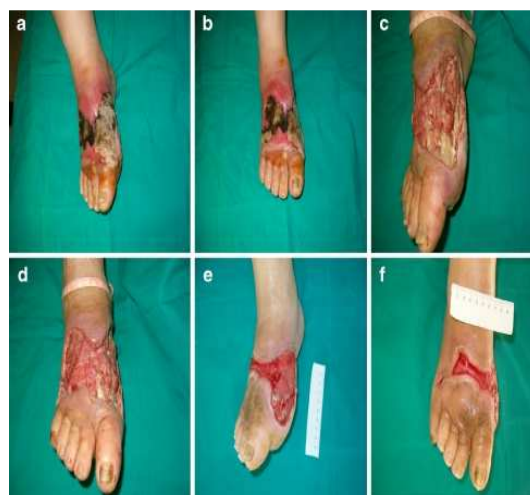بررسی تأثیر اکسیژن هایپر باریک بر کنترل گلیسمیک، آترواسکلروزیس، مارکهای التهابی و سایر پارامترهای آزمایشگاهی و بالینی دیگر انجام دادند که ۲۸ بیمار با زخم پای دیابتیک که اکسیژن ۱۰۰ درصد را در ۲/۴ اتمسفر مطلق برای ۱۰۵ دقیقه پنج روز در هفته برای ۳۰ جلسه دریافت می کردند که بعد از درمان از نظر آماری تفاوت معنی داری در تمامی پارامترها (گلوکز ناشتای خون، هموگلوبین گلیکوزیله (HbA_{1c}), مقاومت به انسولین، پروتئین واکنشگر C با حساسیت زیاد، اسیداوریک، حجم متوسط پلاکتی، شمارش کامل سلول های خون و پروفایل لیپیدها) مشاهده شد که درمان با اکسیژن هایپر باریک تأثیرات مفیدی را در بهبود آترواسکلروزیس و کنترل گلیسمیک در بیماران دیابتی داشت (۲۰). اونگ (Ong M) در سال ۲۰۰۸ درمان با اکسیژن هایپر باریک را در درمان زخم های دیابتی اندام تحتانی در سنگاپور انجام دادند که کل ۴۵ مورد زخم های پا تجزیه و تحلیل شدند که سرعت موفقیت ۷۱ درصد بود. ۲۸ درصد هم نتایج مطلوبی را به اکسیژن هایپر باریک نداشتند این بیماران اکسیژن هایپر باریک (اکسیژن ۱۰۰ درصد را در ATA ۲/۵ برای ۹۰ دقیقه روزانه پنج روز در هفته دریافت می کردند (۱۲). در مطالعات زیادی درمان اکسیژن هایپر باریک در درمان زخم های مزمن مؤثر واقع گردیده بود و درمان اکسیژن هایپر باریک خطر قطع اندام را نیز در بین بیماران کاهش داده بود (۲۰، ۲۱، ۲۲، ۲۳).

در مطالعه ی لاندال (Londahl) و همکاران بر روی ۱۶ بیمار دیابتی با زخم پای غیر ایسکمیک مزمن که درمان اکسیژن هایپر باریک را دریافت می کردند نشان داد که به طور معنی داری اندازه ی زخم ها در طی شش هفته بعد از مشاهده کاهش نشان داد. در مطالعه ای دیگری لاندال (Londahl) و همکاران در سال ۲۰۱۱ به این نتیجه رسیدند که درمان با اکسیژن هایپر باریک کیفیت زندگی مرتبط با سلامتی طولانی مدت را بهبود بخشیده و در بیماران با زخم های پای دیابتی مزمن اکسیژن هایپر باریک در التیام بهتر زخم ها مشارکت دارد (۱۷). مطالعه ی وانگ سی جی (Wang CJ) و همکاران در سال ۲۰۱۱ در تایوان به منظور درمان اکسیژن هایپر باریک در درمان زخم پای دیابتیک این نتیجه را داشت که ۲۰ بیماری که به صورت روزانه اکسیژن هایپر باریک را دریافت می کردند در ۵۷ درصد موارد زخم ها به طور کامل التیام پیدا کرده بودند (۱۸). مطالعه ی چن سی ای (Chen CE) در سال ۲۰۱۰ به منظور ارزشیابی کارایی اکسیژن هایپر باریک در درمان پای دیابتیک عفونی شده انجام شد که از ۴۴ بیمار که پای دیابتیک عفونی داشتند دو گروه: گروه اول ۲۱ پای دیابتیک که کمتر از ده جلسه درمان اکسیژن هایپر باریک داشتند و گروه دوم ۲۳ پای دیابتیک که بیشتر از ۱۰ جلسه درمان با اکسیژن هایپر باریک داشتند نتیجه این که اکسیژن هایپر باریک تأثیر مثبتی را در التیام زخم دیابتیک عفونی داشت که به نظر می رسید تأثیر آن وابسته به دوز باشد زیرا میزان آمپوتاسیون در بیمارانی که به مقدار کافی اکسیژن هایپر باریک دریافت می کردند کاهش داشت (۱۹). کارادورموس (Karadurmus N) و همکاران در سال ۲۰۱۰ در ترکیه مطالعه ای را با هدف

(تصویر شماره ۱-۲ و تصویر ۲-۲).



تصویر شماره (۱-۲) نمونه‌ای از زخم پای دیابتیک درمان شده با اکسیژن هایپرباریک.



تصویر شماره (۲-۲) نمونه‌ای از زخم پای دیابتیک درمان شده با اکسیژن هایپرباریک.

از دیدگاه آنگر (Unger HD) اکسیژن رسانی کافی بافتی برای ارتقای التیام زخم و تحریک دفاع سلولی لازم است (۳۲). فلج (Flegg JA) و همکاران در سال ۲۰۱۰ در استرالیا در یک مدل ریاضی اکسیژن هایپرباریک را برای درمان زخم‌های مزمن دیابتی به کار بردند که درمان با اکسیژن هایپرباریک متناوب التیام زخم‌های مزمن را تسریع کرده اما جلسات درمانی بایستی که ادامه دار باشند تا زمانی که التیام کامل مشاهده شود (۳۳). در مطالعه‌ی زامبونی (Zamboni WA) درمان با اکسیژن هایپرباریک با پروتکل (اکسیژن ۱۰۰ درصد، ۱۲ اتمسفر abs، دو ساعت در روز، ۵ روز هفته) می‌تواند باعث کاهش معنی‌دار در اندازه‌ی زخم دیابتی شود (۳۴). لاندا در سال ۲۰۱۲ جلسات درمان با اکسیژن هایپرباریک را در مطالعه‌ی خود روزانه ۹۰ تا ۱۲۰ دقیقه جلسه بین ۲ و ۲/۵ اتمسفر مطلق برای ۳۰ تا ۴۰ جلسه‌ی درمانی می‌داند (۳۵). عفونت و هایپوکسی بافتی فاکتورهای مهم برای زخم پای دیابتیک غیر قابل التیام هستند (۵). اکسیژن هایپرباریک با وجودی که منافی برای درمان زخم‌های دیابتیک دارد باعث افزایش سطح اکسیژن بافتی، التیام زخم به وسیله‌ی مکانیسم‌های آنژیوژنز سنتز کلاژن، افزایش پاسخ فیبروبلاست‌ها و رگ‌سازی مجدد و افزایش فعالیت ضد باکتریایی لکوسیت‌ها شده باعث، یک سری عوارض جانبی نیز می‌گردد. درمان با اکسیژن پرفشار باعث مسمومیت با اکسیژن در مغز و ریه، باروتروماهایی در گوش میانی می‌شود (۵). شایع‌ترین عارضه جانبی باروترومای سینوس و گوش است که تقریباً ۵۲٪ در هر ۱۰۰۰۰ مورد رخ می‌دهد (۳۶). عارضه جانبی دیگر از اکسیژن هایپرباریک میوپیا است که چندین هفته بعد از درمان متوقف می‌شود (۳۷).

در مطالعاتی نیز درمان با اکسیژن هایپرباریک میزان قطع اندام تحتانی را در میان دیابتی‌ها کاهش می‌دهد (۳،۱۶،۵،۲۴). (۲۶،۲۵) (۲۹،۳۰،۲۸،۲۷). داویس جی سی (Davic jc) معتقد است که اصلاح دوره‌ی هایپوکسی از آنژیوژنز موثری حمایت می‌کند و عملکرد ضد باکتریایی لکوسیت را ارتقا می‌دهد (۳۱).

خیلی گران است و وقت‌گیر است اما تجزیه و تحلیل‌های اقتصادی پیشنهاد می‌کنند که گرچه درمان با اکسیژن هایپر باریک به طور بالقوه هزینه‌ی سودمند دارد ولی حتی هزینه را ذخیره می‌کند (۳۹). تجزیه و تحلیلی که به وسیله‌ی فیف (Fife) و همکارانش انجام شده بود نشان داد که هزینه‌ی اقتصادی و عاطفی از آمپوتاسیون بسیار بیشتر از هزینه‌ی درمان موفقیت‌آمیز با اکسیژن هایپرباریک است (۴۰). اگر چه نتایج نشان می‌دهند که اکسیژن هایپرباریک ممکن است خطر آمپوتاسیون‌های بزرگ را کاسته و میزان بهبودی بعد از یک سال را تسریع کند ولی باید در خصوص این درمان مطالعات بیشتری به صورت کارآزمایی‌های بالینی صورت گیرد تا با اطمینان و دقت بیشتری از درمان اکسیژن هایپرباریک به عنوان درمان استاندارد در درمان زخم پای دیابتیک بهره گرفت.

تشنج که در حدود ۱ در ۱۰۰۰۰ مورد دیده می‌شود که این تشنجات تهدید کننده‌ی زندگی نیستند حریق نیز ممکن است رخ دهد (۳۶). برای پیشگیری از مسمومیت با اکسیژن توصیه می‌شود درمان با اکسیژن هایپرباریک طبق پروتکل‌ها باشد که یکی از آن‌ها ATA ۲/۴ برای ۳۰ دقیقه و هر ۵ دقیقه تنفس هوا در اتاقک باشد (۳۸). به منظور کاهش عوارض جانبی مانیتور کامل بیماران به وسیله‌ی پزشکان و پرستارانی که درمان با اکسیژن هایپرباریک را انجام می‌دهند توصیه می‌گردد (۱۵).

بحث و نتیجه‌گیری

بیشتر مطالعات مرور شده در این مطالعه از تأثیرات اکسیژن هایپرباریک در درمان زخم پای دیابتیک در موارد مختلف بالینی یا کارآزمایی غیر تصادفی و... خبر دادند. تداوم این نتایج مثبت قابل توجه و با ارزش است. چندین کارآزمایی کنترل شده تصادفی که انجام شده بودند و مرور سیستماتیک در پایگاه Cochrane در سال ۲۰۰۴ این گونه نتیجه داد که بر پایه‌ی نتایج چهار کارآزمایی اکسیژن هایپرباریک خطر آمپوتاسیون را به طور معنی‌داری کاهش می‌دهد و شانس التیام در طی یک سال را افزایش می‌دهد اما تعداد کمی از مطالعات و تعداد نسبتاً کمی از بیماران و گزارشات ناکافی نیاز به احتیاط داشتند. بیشتر مرور سیستماتیک و متا آنالیزها که شامل ده مطالعه بود (شش کارآزمایی کنترل شده غیر تصادفی) که اکسیژن هایپرباریک خطر آمپوتاسیون را کاهش می‌دهد (Odd Ratio 0/24 در هفت مطالعه) و التیام زخم را افزایش می‌دهد (Odd Ratio 10/0 شش مطالعه) اما با این وجود نگرانی‌هایی نیز وجود دارد که درمان با اکسیژن هایپرباریک

Application of Hyperbaric Oxygen Therapy (HBOT) in the Treatment of Diabetic Foot Ulcer: A Review of Article

Mahdieh poodineh moghadam^{*1}, Dr.Ahmad Nasiri², Khadije Moghadam³, Ahmad Maghron⁴

1. MSCN, Master of Sciences in Nursing Education, Faculty member at Zabol University of medical sciences.

2. PhD in Nursing, Assistant Professor, Faculty member at Birjand University of medical sciences.

3. BSc in Nursing, nurse of Hemodialysis Ward, Imam Reza Hospital, Mashhad, Iran.

4. MSC, Master of Sciences in Nursing Management, Ghaem Hospital, Mashhad, Iran.

*Corresponding author: Mahdieh poodineh moghadam, E-mail: mahdiehmoghadam@zbmu.ac.ir

Abstract

Introduction: Diabetes mellitus is a global public health issue that has a prevalence of between 5-8% in different parts of Iran. One of the most serious complications of diabetic foot ulcer and chronic complications of diabetes mellitus is one of the leading causes of Morbidity and amputation in patients with diabetes. On the other hand, amputations in patients with diabetes are three-year survival rate is only 50 percent. Hyperbaric oxygen a treat medical that the patient is in a closed chamber exposed to oxygen at 100 percent pure at a pressure higher than the pressure at sea (4/1 atm or higher) are placed. Patient can breathe pure oxygen that tissue levels and further increases healing. The purpose of this study, an overview of the use of hyperbaric oxygen in the treatment of Diabetic foot.

Methodology: Present study was done to review the literature in search of Persian databases such as (Iranmedex, SID, Magiran) and English databases such as (EBSCO, Pub med, ProQuest , Google Scholars) With Hyperbaric Oxygen Therapy and diabetic foot keywords related to the years 1987 to 2012.

Results: Hyperbaric oxygen is beneficial for diabetic ulcers and Increases the oxygen level in tissue and healing mechanisms by angiogenesis, collagen synthesis, increase the response of fibroblasts, blood vessels and increases the antibacterial activity of leukocytes also has some side effects such as toxicity with oxygen in the brain and lungs , barotraumas of the middle ear, Myopia and seizures that for reduce the side effects is recommended that patients monitored by doctors and nurses who do Hyperbaric Oxygen Therapy.

Conclusion: Results showed that hyperbaric oxygen may reduce the risk of major amputation and accelerates healing rate after one year but further studies should be treated in the clinical trials done to ensure greater accuracy as the standard treatment for hyper oxygen therapy in the treatment of diabetic foot ulcers utilized.

Key words: Review, Application, Hyperbaric oxygen, Diabetic Foot.

References

1. Khani M, Shajarian M, Larijani B. Character of the foot in diabetic patients hospitalized in Imam Khomeini and doctor Shariati. Doctoral dissertation, Faculty of Medicine, Tehran University of Medical Sciences, 1995. [Persian]
2. Harris M, Flegal KM, Cowie CC, et al. Prevalence of diabetes impaired fasting glucose and impaired glucose tolerance in U.S. adults. *The National Health and Nutrition Examination Survey 1988-94*. *Diabetes Care*. 1998; 21(4):518-24.
3. Levin ME. Prevention and treatment of diabetic foot wounds. *J Wound Ostomy Continence Nurs*. 1998; 25(3):129-46.
4. Millington JT, Ellenzeig J. The comprehensive therapy of diabetic foot ulcers. *Compr Ther*. 2005; 31(1):50-8.
5. Ahmet K, Figen A, Taskin A, Levent K, Hasan O, Cengiz K. Can major amputation rates be decreased in diabetic foot ulcers with hyperbaric oxygen therapy. *Int Orthop*. 2009; 33(2): 441-446.
6. Frykberg RG. Epidemiology of the diabetic foot: Ulceration and amputations. *Adv Wound Care*. 1999; 12(3):139-141.
7. Larijani B, Zahedi. Diabetic foot ulcers: diagnosis and treatment. *Iranian Journal of Medical Systems*. 1998; 16(3):193-207. [Persian]
8. Bakker DJ. Hyperbaric oxygen therapy and the diabetic foot. *Diabetes Metab Res Rev*. 2000; 16(1):55-8.
9. Kuffler DP. Hyperbaric oxygen therapy: an overview. *J Wound Care*. 2010; 19(2):77-9.
10. What is Hyperbaric oxygen therapy? .2014 Jan [cited 2013 Dec 1]; [5screens]. Available from: URL: <http://www.khatamhospital.org/shownews.php?idshow=854>
11. Milo vaniva TN, Bhopale VM, Sorokina EM, Moore JS, Hunt TK, Hauer Jensen M, et al. Hyperbaric Oxygen stimulates vasculogenic Stem cell growth and differentiation in vivo. *J Appl Physiol*. 2009; 106(2):711-28.
12. Ong M. Hyperbaric oxygen therapy in the management of diabetic lower limb wounds. *Singapore Med J*. 2008; 49(2):105-9.
13. Gill AI, Bell CAN. Hyperbaric Oxygen: its uses, mechanisms of action and outcomes. *Qj med*. 2004; 97:385-95.
14. 14-Nursing home wound care: The case for hyperbaric medicine feature wound care by Mary Pat Finn, BA, MHA 24 May 2009.
15. Thackham J A, McElwain D L, Long R J. The use of hyperbaric Oxygen therapy to treat Chronic wounds :A review Jennifer A. *Wound Rep Reg*. 2008; 16:321-330.
16. Sezavar A. Type of Oxygen therapy. *kayhan*, No.19700, dated 25/07/2006 page 7 (science and research). [Persian]
17. Londahal M, Katzman P, Nilsson A, Hammarlund C. Hyperbaric Oxygen Therapy facilitates healing of chronic foot ulcers in patients with Diabetes Care. 2010; 33:908-1003.
18. Wang CJ; Wu RW; Yang YJ. Treatment of diabetic foot ulcers: a comparative study of extracorporeal shockwave therapy and hyperbaric oxygen therapy. *Diabetes Research and Clinical Practice*. *Diabetes Res Clin Pract*. 2011; 92 (2): 187-93.
19. Chen CE; Ko JY; Fong CY; Juhn RJ. Treatment of diabetic foot infection with hyperbaric oxygen therapy. *Official Journal of the European Society of Foot and Ankle Surgeons*. *Foot Ankle Surg*. 2010; 16 (2): 91-5.
20. Karadurmus N, Sahin M, Tasci C, Naharci I, Ozturk C, Ilbasimis S, Dulkadir Z, Sen A, Saglam K. Potential benefits of hyperbaric oxygen therapy on atherosclerosis and glycaemic control in patients with diabetic foot. *Endokrynol Pol*. 2010 ;61(3):275-9.
21. Doctor N, Pandya S, Supe A. Hyperbaric oxygen therapy in diabetic foot. *J Postgrad Med*. 1992; 38(3):112-4.
22. Lee SS, Chen CY, Chan YS, Yen CY, Chao EK, Ueng SW. Hyperbaric oxygen in the treatment of diabetic foot infection. *Changeng Yi Xue Za Zhi*. 1997; 20(1):17-22.
23. Roeckl Wiedmann I, Bennett M, Kranke P. Systematic Review of Hyperbaric Oxygen in the management of chronic Wounds. *Br J Surg*. 2005; 92(1):24-32.

24. Kessler L, Bilbault P, Ortega F, Grasoo C, Passemard R, Stephan D et al. hyperbaric oxygenation accelerates the healing rate of nonischemic chronic diabetic foot ulcers. *Diabetes care*. 2003; 26:2378-82.
25. Baroni G, Porro T, Faglia E, Pizzi G, Mastropasqua A, Oriani G, Pedesini G, Favales F. Hyperbaric oxygen in diabetic gangrene treatment. *Diabetes Care*. 1987; 10(1):81-6.
26. Tiaka EK, Papanas N, Manolakis AC, Maltezos E. The Role of Hyperbaric Oxygen in the Treatment of Diabetic Foot Ulcers. *Angiology*. 2011. 25.
27. Broussard cl. hyperbaric oxygenation and wound healing. *jvasc nurs*. 2004; 22:42-8.
28. Faglia E, Favales F, Aldeghi A, Calia P, Quarantiello A, Oriani G, Michael M, Campagnoli P, Morabito A. Adjunctive systemic hyperbaric oxygen therapy in treatment of severe prevalently ischemic diabetic foot ulcers. *Diabetes care*. 1996; 19:1338-43.
29. Kalani M, Jorreskog G, Naderi N, Lind F, Brismar K. hyperbaric oxygen (HBO) therapy in treatment of diabetic foot ulcers long-term follow-up. *J diabetes complications*. 2002; 16:153-8.
30. Hyperbaric oxygen therapy. Medical Services Advisory Committee Application 1018-1020; November 2000
31. Davis JC. The use of adjuvant hyperbaric oxygen in treatment of the diabetic foot. *Clin Podiatr Med Surg*. 1987; 4(2):429-37.
32. Unger HD, Lucca M. The role of hyperbaric oxygen therapy in the treatment of diabetic foot ulcers and refractory osteomyelitis. *Clin Podiatr Med Surg*. 1990; 7(3):483-92.
33. Flegg JA, Byrne HM, McElwain DL. Mathematical model of hyperbaric oxygen therapy applied to chronic diabetic wounds. *Bull Math Biol*. 2010; 72(7):1867-91.
34. Zamboni WA, Wong HP, Stephenson LL, Pfeifer MA. Evaluation of hyperbaric oxygen for diabetic wounds: a prospective study. *Undersea Hyperb Med*. 1997; 24(3):175-9.
35. Londahl M. Hyperbaric oxygen therapy as treatment of diabetic foot ulcers. *Diabetes Metab Res Rev*. 2012; 28(1):78-84.
36. Scheffield pj, smith aps. physiological and pharmacological basis of hyperbaric oxygen therapy. In: Bakker dj, Cramer Fs, editors. *Hyperbaric surgery*. Flagstaff, AZ: Best publishing company. 2002; 63_109
37. Heyneman CA, Lawless-Liday C. Using Hyperbaric Oxygen to Treat Diabetic Foot Ulcers: Safety and effectiveness. *Critical Care Nurse*. 2002; 22:52-60.
38. Leach RM, Riss PJ, Wilmschurst P. ABC of Oxygen: Hyperbaric Oxygen Therapy. *BMJ*. 1998; 317:1140-43.
39. Benjamin A, Lipsky, MD, FACP, FIDSA, FRCP1 and Anthony R. Berendt, BM, BCH, FRCP2. Hyperbaric Oxygen Therapy for Diabetic Foot Wounds, Has hope hurdled hyp. *Diabetes Care*. 2010; 33(5): 1143-1145.
40. Fife CE, Buyukcakil C, Otto GH, Sheffield Pj, Warriner RA, Love 6L, Maderj. The predictive value of transcutaneous oxygen tension measurement in diabetic lower extremity ulcers treated with hyperbaric oxygen therapy: a retrospective analysis of 1144 Patients. *Wound Rep Reg* 2002, 10: (19) 207-8.