

مطالعه تغییرات هیستوپاتولوژیک کبد نوزادان حاصل از بارداری موشهای صحرایی

مادر مبتلا به سندرم متابولیک و دیابت

بهروز یحیایی^{۱*}، مهناز نوری^۲، نسرين رضانی^۲

۱ گروه علوم پایه، دانشکده پزشکی، دانشگاه آزاد اسلامی، واحد شاهرود، شاهرود، ایران

۲ گروه زنان و زایمان، دانشکده پزشکی، دانشگاه آزاد اسلامی، واحد شاهرود، شاهرود، ایران

نویسنده مسئول: بهروز یحیایی، دانشگاه آزاد اسلامی شاهرود behroozyahyaei@yahoo.com

چکیده

مقدمه و هدف: دیابت ملیتوس با تغییرات بیوشیمیایی، فیزیولوژیکی و پاتولوژیکی در ارتباط است. هدف از این مطالعه بررسی تغییرات هیستوپاتولوژیک کبد نوزادان مادران موشهای صحرایی سندروم متابولیکی و دیابتی قبل و پس از بارداری می باشد.

مواد و روش ها: در این مطالعه از دو سر موش صحرایی نر و ۳۰ سر موش صحرایی ماده در ۷ گروه شامل گروه کنترل (۲سر) و گروه دیابتی بدون تمرین و مت فورمین (۵سر)، گروه دیابتی با تمرین بدون مت فورمین (۵سر)، گروه دیابتی با مت فورمین بدون تمرین (۵سر)، گروه سندرم متابولیک بدون تمرین و بدون مت فورمین (۵سر)، گروه سندرم متابولیک با تمرین بدون مت فورمین (۵سر)، گروه سندرم متابولیک با مت فورمین بدون تمرین (۵سر). جهت ایجاد سندرم متابولیک به جیره غذایی موش های صحرایی نمک و چربی روزانه افزوده شد و جهت القای دیابت از داروی استرپتوزوسین استفاده شد. جهت نمونه برداری و تهیه بافت مورد نظر، ابتدا موش های صحرایی را در مکانی جدا از محل نگهداری، در دیسکاتور حاوی پنبه آغشته به کلروفرم (مرک آلمان) قرار داده و پس از بیهوشی کامل، جهت نمونه برداری به روی تخته مربوطه منتقل و آماده شدند. سپس بافت مورد نظر جداسازی و در محلول فرمالین ۱۰ درصد قرار گرفت و پس از گذشت مدت ۲۴ ساعت محلول تعویض گردید و نمونه ها جهت بررسی هیستوپاتولوژی آماده شدند.

یافته ها: در مقایسه با گروه کنترل، در زیر گروه دیابتی تغییر هپاتوسیت، ورید مرکز لوبولی، لوبول کبدی، فضای سینوزوئیدی محسوس و به دنبال درمان با مت فورمین تغییرات هپاتوسیت کاهش معنی دار داشته و سایر موارد هم کاهش یافته است. در زیر گروه سندروم متابولیک تغییرات ورید مرکز لوبولی، هپاتوسیت، فضای سینوزوئیدی و التهاب بیشتر گردیده است و در گروههای درمانی با تغییرات فضای سینوزوئیدی لوبول کبدی و التهاب کاهش معنی داری پیدا کرده است.

بحث و نتیجه گیری: نتایج حاصل از این تحقیق حاکی از آن است که مت فورمین نسبت به تمرینات ورزشی اثرات ناشی از دیابت بارداری را بیشتر کاهش می دهد و لیکن در گروه سندرم متابولیک اثرات تمرینات ورزشی بیشتر از دارو می باشد.

Access This Article Online

Quick Response Code:

Website: www.zbmu.ac.ir/jdn



How to site this article:

Yahyaei B, Nouri M, Ramezani N. Study of Histopathological Changes in the Liver of the Rats Infants Delivered From the Mothers Suffering From Metabolic Syndrome and Diabetes Mellitus. J Diabetes Nurs. 2018; 6 (2):490-503

تاریخ دریافت: ۹۷/۲/۱۹

تاریخ پذیرش: ۹۷/۴/۲۰



مقدمه و هدف

امروزه صنعتی شدن به همراه فعالیت کم به گسترش و پیشرفت بسیاری از بیماریها دامن زده است. سندرم متابولیک دسته ای از عوامل خطر است که در انسان احتمال ابتلا به بیماریهای قلبی - عروقی، دیابت نوع دو و بیماریهای مزمن کلیوی را افزایش می دهند. بیشترین عوامل خطر که سبب بروز بیماری می گردند شامل چاقی شکمی، افزایش چربی خون، افزایش فشار خون، و افزایش گلوکز پلاسما، وضعیت پروترومبیک و پیش التهابی می باشد (۱و۲).

در سال ۲۰۰۱ سازمان NCEP^۱ برنامه ملی آموزشی کلسترول یا شبکه درمان بزرگسالان^۲ را معیارهای کلینیکی ساده که اغلب مطالعات قابلیت اعتبار آنها را ارزیابی کرده اند، معرفی کرد (۳). در سال ۲۰۰۵ سازمان قلب آمریکا AHA^۳ و انجمن ملی خون و قلب و ریه^۴ شاخص های ATPIII را با اندکی اصلاح به روز کرد (۴).

به این ترتیب سندرم متابولیک براساس وجود ۳ مورد یا بیشتر از موارد زیر تعریف می گردد: چاقی شکمی (دور کمر < ۱۰۲ cm برای مردان و < ۸۸ cm برای زنان) افزایش تری گلیسرید خون < ۱۵۰ میلی گرم در دسی لیتر، کاهش سطح HDL-C > ۴۰ میلی گرم در دسی لیتر در مردان و > ۵۰ میلی گرم در دسی لیتر در زنان، افزایش فشار خون سیستول بالاتر از ۱۳۰ میلی متر جیوه و دیاستول بالای ۸۵ میلی متر جیوه یا درمان دارویی فشار خون، اختلال در گلوکز ناشتای خون یا درمان دارویی دیابت (۴).

در مطالعه ای که بر روی نوجوانان تهرانی براساس ATP III شیوع سندرم متابولیک ۷/۴ درصد بود (۵). در مطالعه دیگری بر روی زنان اصفهانی، شیوع این سندرم در قبل یائسگی ۴۴/۹ درصد، در زنان یائسگی ۷۹/۹ درصد و پس از یائسگی ۶۴/۳ درصد گزارش شده است (۶). اشکال مشابهی را در سال ۲۰۰۴ در بالغین شهر نیویورک گزارش کردند (۷). در یک مطالعه پیگیری روی مردان و زنان که در طرح سرم تحقیقی بهداشت و سلامت ملی و تغذیه (SIII-NHANE) شرکت کرده بودند انجام دادند و

دریافتند که شیوع کلی سندرم متابولیک در زنان ۲۴ درصد و در مردان ۲۲ درصد است. مطابق انتظار این شیوع، با افزایش سن بیشتر می شود. در مردان شیوع این سندرم در سن ۲۰ تا ۲۹ سال ۶ درصد، ۳۹-۳۰ سال ۱۴ درصد، ۴۹-۴۰ سال ۲۰ درصد، و در زنان بیش از ۵۰ سال سی درصد بود (۸). به دلیل عملکرد چندجانبه ی پاراکرین و اندوکرین بافت چربی، جای تعجب ندارد که افزایش بیش از حد آن مضر تلقی می شود (۹) و یکی از مشکلات عمده این است که چاقی با بر هم کنش به عوامل وراثتی سبب ایجاد مقاومت به انسولین و در برخی موارد، سندرم متابولیک می شود. سطح پلاسمایی انسولین بالا در زنانی که میزان چربی بیشتری در شکم دارند (شبه سبب) در مقایسه با کسانی که چربی در باسن و ران آنها ذخیره شده (شبه گلابی) بالاتر است (۱۰). میزان وزن گیری در مادر باردار براساس BMI های مختلف متفاوت است (۱۱).

در کل زنان چاق با مشکلاتی در باردار شدن، از دست رفتن زودرس یا مراجعه محصولات بارداری، وضع حمل پره ترم، عوارض مامایی-طبی - جراحی همراه با بارداری و زایمان و دوره نفاس رو به رو هستند (۱۲) در شیرخواران این مادران نیز میزان عوارض مرگ و میر و چاقی، به همان نسبت افزایش دارد (۱۳) خطر سقط در سه ماهه اول و سقط راجعه افزایش می یابد (۱۳) عوارض چاقی و سندرم متابولیک برمادر باردار سبب ایجاد دیابت بارداری و پره اکلامپسی است.

علاوه بر آن سبب بارداری پست ترم، وضع محل سزارین اورژانس، خونریزی بعد زایمان، عفونت لگنی و ادراری، عفونت زخم، ماکروزومی جنین، مرده زایی و ترومبوز می شود (۱۴) خطر نقایص عصبی نیز به نسبت افزایش می یابد. احتمال IUGR^۳ و پرترم لیبر در کسانی که همراه با چاقی دچار دیابت و فشار خون هستند افزایش می یابد (۱۵).

مداخلات حین بارداری جهت کاهش وزن در حین بارداری توصیه نمی شود این امر مداخلات در نحوه سبک زندگی و فعالیت بدنی را شامل می شود (۱۶). آزمونهای غربالگری برای شناسایی ناهنجاری های جنینی کافی هستند، در

³ American Heart Association

⁴ NHLBI

¹ National cholesterol education program

² ATPIII-Adult treatment panel III



کنترل قند خون بستگی دارد ولی شدت بیماری کلیوی و قلبی - عروقی که از قبل وجود داشته است بسیار مهم تر است (۱۸).

تاثیرات نامطلوب بر روی جنین شامل سقط خود به خود، زایمان پره ترم، مالفورماسیون، اختلال در رشد جنین و مرگ توجیه نشده جنین و هیدروآمینوس می باشد (۱۹). مطالعات زیادی ارتباط میان سقط در اوایل بارداری را با کنترل ضعیف قند خون نشان داده اند. در میان ۲۱۵ زن مبتلا به دیابت نوع I، که پیش از سن ۹ هفتگی تحت مراقبت پره ناتال قرار گرفته بودند ۲۴ درصد جنین ها را سقط کرده اند (۲۰).

در آنالیز دیگری در اسپانیا در زنان مبتلا به دیابت آشکار، افزایش ۳ برابری سقط با کنترل ضعیف قند خون که به صورت غلظت HbA1C بیشتر از ۷ درصد تعریف می شد، وجود داشت (۲۱). در کانادا نیز طی تحقیقاتی میزان تولد پره ترم را ۲۸ درصد گزارش کرده اند میزان بروز مالفورماسیون ها در دیابت تیپ I دو برابر بیشتر تقریباً ۵ درصد است (۲۲).

در مطالعه طی پیشگیری از نقایص هنگام تولد، خطر نقص ایزوله قلبی در زنان مبتلا به دیابت چهار برابر بیشتر و خطر نقایص غیر قلبی ۲ برابر بیشتر بود (۲۳). خطر مرگ جنین در زنان مبتلا به فشار خون و دیابت پیش از بارداری، ۷ برابر بیشتر بود در حالی که در صورت ابتلا به دیابت، این خطر ۳ برابر افزایش می یابد (۲۴).

تاثیرات نوزادی نیز شامل زایمان پره ترم، سندرم دیسترس تنفسی (البته سن بارداری احتمالاً بیشتر از دیابت، عامل مهمتری در ارتباط با دیسترس تنفسی است) (۲۵)، هیپوگلیسمی، هیپوکلسمی، هیپر بیلی روبینمی، و پلی سایتمی، کاردیوپاتی، تکامل شناختی درازمدت (در شیرخواران مادران دیابتی در سن ۱ سالگی دچار اختلال در عملکرد حافظه بوده اند) (۲۶). وراثت دیابت (خطر بروز دیابت تیپ I در صورت ابتلا هر یک از والدین ۳-۴ درصد و اگر هر دو والد دیابت نوع II داشته باشند به ۴۰ درصد می رسد) و تاثیرات بر روی مادر شامل پره اکلامپسی و نفروپاتی دیابتی، رتینوپاتی، نوروپاتی، کتواسیدوز دیابتی و افزایش میزان عفونتهاست (۲۷).

حالی که باید نگران محدودیت سونوگرافی در شناسایی ناهنجاری جنینی بود. با تشدید اندمی چاقی، هر یک از عوارض سوء این اختلال بر روی بارداری می بایست مشخص گردد (۱۶).

دیابت شامل گروهی از اختلالات متابولیکی شایع است که وجه مشترک آنها هیپرگلیسمی است. چند نوع مشخص و مجزای دیابت وجود دارد که در اثر واکنش پیچیده ای که بین عوامل ژنتیکی و فاکتورهای محیطی رخ می دهد به وجود می آید نوع دیابت در افراد غیر باردار براساس اتیوپاتوزن و تظاهرات بالینی پاتوفیزیولوژیک آن تعیین می شود. کمبود مطلق انسولین مشخصه دیابت نوع I است در حالی که اختلال در ترشح انسولین، مقاومت به انسولین یا افزایش تولید گلوکز دیابت نوع II را مشخص می کند در هر دو نوع پیش از بروز بیماری دوره ای از هوموستاز غیر طبیعی گلوکز رخ می دهد دو نوع عمده دیابت شامل دیابت تیپ I و II است. تشخیص براساس BS یا hpp ۲ : ۲۰۰ میلی گرم در دسی لیتر با FBS بیشتر از ۱۲۶ میلی گرم در دسی لیتر یا HbA/C بیشتر از ۶/۵ درصد می باشد. در ایالت متحده دیابت علت اصلی بیماری مرحله نهایی کلیه (ESRD)، آمپوتاسیون غیر تروماتیک اندام تحتانی، نابینایی و بیماری قلبی - عروقی است.

دیابت تیپ II می تواند سبب کبد چرب غیر الکلی از جمله استئاتوهپاتیت غیر الکلی و سندرم تخمدان پلی لیتیک و برخی سرطان های بدخیم باشد. در سال ۲۰۱۰ شیوع دیابت در افراد زیر ۲۰ سال ۰/۲ درصد و در افراد بالای ۲۰ سال ۱۱/۲ درصد برآورد شده است. در افراد بالای ۶۵ سال ۲۶/۹ درصد بوده است.

دیابت شایع ترین مشکل طبی در دوران بارداری است. زنان مبتلا به دیابت در دوران بارداری را می توان به دو دسته تقسیم کرد آنهایی که پیش از بارداری دیابت شان تشخیص داده شده بود (دیابت واضح یا پیش از بارداری) و آنهایی که در حین بارداری دیابتشان تشخیص داده شده است (یا تب بارداری) (۱۷). میزان بروز دیابت به همراه بارداری بین سالهای ۱۹۸۹ و ۲۰۰۴ تقریباً ۴۰ درصد افزایش پیدا کرده و افزایش میزان بروز دیابت بارداری طی ۱۵ سال اخیر حاکی از افزایش مشابهی در بروز چاقی است (۱۸). تاثیر دیابت آشکار بر پیامد بارداری تا حدی به میزان



مورد نیاز به میزان ۲۵ گرم (شامل ۶۰-۵۰ درصد کربوهیدرات، ۱۵-۱۰ درصد پروتئین و ۴۰-۳۰ درصد چربی) و آب (به مقدار ۷۵-۵۰ سی سی به ازای هر ۱۰۰ گرم وزن بدن) نگهداری شدند تا پس از یک هفته سازگاری با محیط نسبت به انجام مابقی مراحل اقدام گردد. دیابت، با تزریق تک دوز استرپتوزوتوسین (STZ) حل شده در نرمال سالین (۵۵ میلی گرم به ازای هر کیلوگرم وزن بدن) داخل صفاقی توسط سرنگ انسولین به موش های صحرایی ماده ایجاد گردید. پس از گذشت ۷۲ ساعت از تزریق، قند خون ناشتا با استفاده از دستگاه گلوکومتر چک و موشهای صحرایی با قند خون بالای ۳۰۰ mg/dl به عنوان ماده دیابتی انتخاب شدند. تقسیم بندی حیوانات نیز در قالب ۷ گروه ۴ تایی و یک گروه دوتایی صورت پذیرفت. گروه اول (کنترل) شامل ۲ سر گروه دوم (دیابتی بدون تمرین و دارو) شامل ۴ سر گروه سوم (دیابتی با تمرین، بدون متفورمین) شامل ۴ سر گروه چهارم (دیابتی با متفورمین، بدون تمرین) شامل ۴ سر گروه پنجم (دیابتی با متفورمین، با تمرین) شامل ۴ سر گروه ششم (سندرم متابولیک، بدون تمرین و متفورمین) شامل ۴ سر گروه هفتم (سندرم متابولیک با تمرین و بدون متفورمین) شامل ۴ سر گروه هشتم (سندرم متابولیک با متفورمین و بدون تمرین) شامل ۴ سر همچنین به منظور ایجاد مدل سندرم متابولیک در موش های صحرایی ماده، از تغییر در جیره غذایی موش های صحرایی با افزایش نمک خوراکی، چربی خوراکی و مصرف خوراک گاو پر شیر استفاده شد و این فرآیند با شاخص Lee مورد تایید قرار گرفت. نیاز روزانه موش های صحرایی به غذا در گروه دیابتی و گروه کنترل، ۲۵ gr به ازای هر ۱۰۰ gr گرم وزن بدن و در گروه متبولیک ۷۵ gr به ازای هر ۱۰۰ gr وزن بدن بوده که تامین گردید و در گروه سندرم متابولیک نیز موش های صحرایی بطور دائم در معرض غذا بودند.

دیابت بارداری بدین معنی است که دیابت ناشی از بارداری و عمدتاً ناشی از تغییرات فیزیولوژیک تشدید یافته متابولیسم گلوکز است (۲۷) در واقع دیابت بارداری که به صورت درجات متغیر عدم تحمل نسبت به کربوهیدرات تعریف می شود که طی بارداری شروع شده و یا برای اولین بار تشخیص داده می شود (۲۸).

تاثیرات دیابت بر روی مادر جنین در مطالعه ای که بر روی بیش از یک میلیون زن در پایگاه اطلاعاتی تولدها در سوئد انجام شد، نرخ مالفورماسیون های مازور به طور مختصری افزایش پیدا کرد (۲/۳ درصد در مقابل ۱۸ درصد) (۲۸) نرخ مرده زایی افزایش نداشت ولی در زنانی که سطح گلوکز ناشتای خون آنها افزایش یافته بود همانند زنان مبتلا به دیابت آشکار، نرخ موارد مرگ توجیه نشده افزایش پیدا کرده بود (۲۹)، ماکروزومی، هیپوگلیسمی نوزاد (سطح انسولین بند ناف - خون - نیز با کنترل گلوکز خون مادر مرتبط است) (۳۰).

لذا هدف از این مطالعه بررسی اثرات سندرم متابولیک و دیابت بر روی کبد نوزادان موشهای صحرایی ماده قبل و پس از بارداری و سنجش روش های دارویی و تمرینات ورزشی بر روی کاهش تغییرات احتمالی مذکور می باشد.

مواد و روش ها

روش تحقیق حاضر از حیث هدف کاربردی و از نظر نوع مطالعه تجربی و کاملاً تصادفی می باشد و کلیه اصول اخلاقی در مورد نحوه انجام کار با حیوانات آزمایشگاهی رعایت شده است.

به منظور اجرای مطالعه، تعداد ۲ سر موش صحرایی نر و ۳۰ سر موش صحرایی ماده، مجموعاً ۳۲ سر موش صحرایی نژاد ویستار با محدوده وزنی 20 ± 200 gr از آزمایشگاه علمی و کاربردی دامغان خریداری شد و به آزمایشگاه فیزیولوژی ورزش حیوانات دانشگاه آزاد اسلامی واحد شاهرود انتقال پیدا کرد. جهت کنترل سلامتی حیوانات، با شاخص های پاسخ به محرک صوتی، رنگ صورتی چشم تحت آزمایش قرار گرفتند.

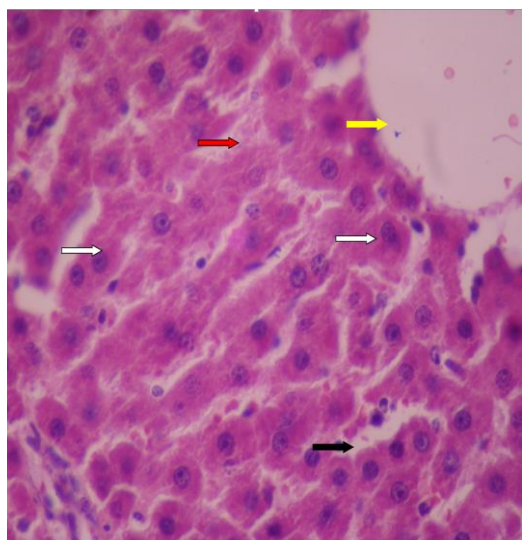
سپس هر ۴ سر موش صحرایی داخل قفسی از جنس پلی کربنات حیوانات شفاف با دمای 2 ± 22 درجه سانتیگراد، رطوبت

55 ± 5 درصد و چرخه روشنایی به تاریکی ۱۲: ۱۲ و غذای



یافته ها

در گروه کنترل همانطور که ملاحظه می گردد بافت دارای مختصات منظم بوده و تغییر خاصی در آن وجود ندارد. سلولهای کبدی یا هیپاتوسیت ها (فلش سفید) دارای سیتوپلاسم اسیدیوفیل و یکنواخت همراه با هسته گرد و یوکروماتین دیده می شوند. فضای بین ستونهای کبدی که فضای سینوزوئیدی نامیده می شود (فلش قرمز) در تمامی نواحی به طور یکنواخت و با یک گستردگی دیده می شود و این فضا فاقد هرگونه ترشح خاصی می باشد. در این فضا ماکروفاژهای کبدی که سلول کوپفر نامیده می شوند و جز سیستم فاگوسیتیک تک هسته ای (فلش سیاه) به حساب می آیند به تعداد و شکل مناسب پراکنده شده اند. همچنین ورید مرکز لوبولی (فلش زرد) نیز دارای آندوتلیوم و محدوده مشخص می باشد (شکل ۱).



شکل شماره ۱: مقطع بافت شناسی کبد نوزاد موش صحرایی گروه کنترل. (رنگ آمیزی هماتوکسیلین و ائوزین×۴۰۰)

در نمونه های گروه نوزاد دیابت کنترل وریدهای مرکز لوبولی (فلش زرد) گسترده و یا بسیار کوچک شده به نظر می رسند و از لحاظ اندازه با یکدیگر همخوانی ندارند. فضای سینوزوئیدی (فلش قرمز) اگرچه اندازه مناسبی دارد ولی در این فضا تجمعات خونی و غیر خونی دیده می شود.

جهت ایجاد موش های صحرایی دیابتی با تمرین استقامتی، موش های صحرایی به مدت ۸ هفته و در طی هر هفته به میزان ۵ روز بر روی نوار گردان مجهز به سیستم الکتریکی تمرین داده شدند. موش های صحرایی در دو هفته اول هر روز به مدت ۱۵ دقیقه با سرعت ۱۰ متر بر دقیقه و شیب ۵ درصد روی نوار گردان فعالیت داشتند. پس از دو هفته ابتدا بر اساس جدول ۱، به تدریج هر دو هفته شدت و مدت فعالیت افزایش یافت و شیب ثابت ماند تا در دو هفته آخر به ۴۰ دقیقه در روز و سرعت ۲۵ M/Min رسید. قبل و بعد از هر جلسه تمرین، ۵ دقیقه برای گرم کردن و ۵ دقیقه برای سرد کردن موش های صحرایی در نظر گرفته شد.

جدول شماره ۱: نحوه پروتکل تمرین مقاومتی موش های

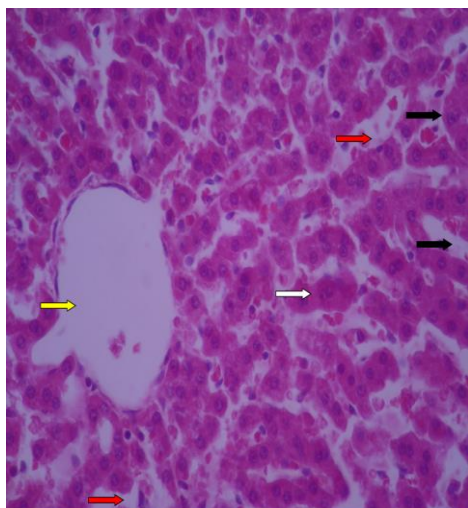
صحرایی

هفته	۱	۲	۳	۴	۵	۶	۷	۸
سرعت	۱۰	۱۰	۱۵	۱۵	۲۰	۲۰	۲۵	۲۵
مدت	۱۵	۱۵	۲۰	۲۰	۳۰	۳۰	۴۰	۴۰

متفورمین ۵۰۰ mg (شرکت آریا)، با دوز ۱۰۰ mg به ازای هر کیلوگرم نیز از طریق آب مصرفی روزانه به موش های صحرایی دیابتی (گروه چهار) و سندروم متابولیک (گروه هفت) داده شد. پس از تایید بروز دیابت و سندروم متابولیک موشهای صحرایی ماده جهت بارداری شدن آماده گردیدند، بدین منظور در تمامی گروهها از دو موش صحرایی نر استفاده شد. بارداری در موشهای صحرایی پس از مشاهده پلاک واژنی مورد تایید قرار گرفت. پس از طی بارداری نوزادان حاصل از موش های صحرایی دو هفته بعد از تولد جهت تشریح آماده شدند. وزن واقعی موشهای صحرایی با حذف خوراک روزانه، ۱۲ ساعت قبل از نمونه گیری تعیین شد.

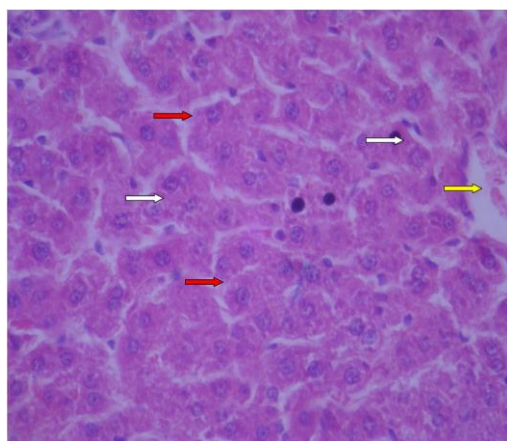
پس از پایان هر دوره از مطالعه جهت نمونه برداری و تهیه بافت مورد نظر، ابتدا موش های صحرایی در مکانی جدا از محل نگهداری، در دیسکاتور حاوی پنبه آغشته به کلروفرم (مرک آلمان) قرار گرفته و پس از بیهوشی کامل، جهت نمونه برداری به روی تخت مخصوص جراحی مربوطه منتقل و فیکس می شدند. سپس بافت کبد نوزاد جداسازی و در محلول فرمالدئید ۱۰ درصد قرار می گرفت و پس از گذشت مدت ۲۴ ساعت محلول تعویض می گردید و نمونه ها جهت بررسی هیستوپاتولوژی آماده می شدند.





شکل شماره ۳: مقطع بافت شناسی کبد نوزاد موش صحرایی گروه نوزاد دیابت متفورمین. (رنگ آمیزی هماتوکسیلین و ائوزین $\times 400$)

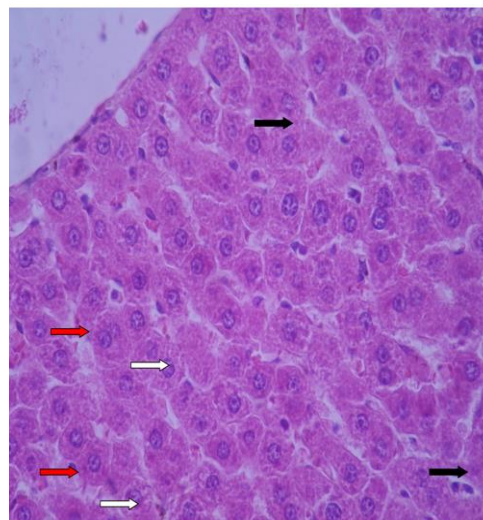
در نمونه های بافت شناسی گروه نوزاد دیابت ورزش اگرچه در بافت یکپارچگی و انسجام وجود دارد ولی وریدهای مرکز لوبولی (فلش زرد) متسع و غیر هم اندازه هستند. فضاهای سینوزوئیدی (فلش قرمز) تغییرات و اتساع اندک همراه با تجمعات خونی حادلی دارند. هپاتوسیتها (فلش سفید) تغییرات واکوئولار و دژنراتیو داشته و برخی نیز روند پیکنوز و نکروز را نشان می دهند. (شکل ۴)



شکل شماره ۴: مقطع بافت شناسی کبد نوزاد موش صحرایی گروه نوزاد دیابت ورزش. (رنگ آمیزی هماتوکسیلین و ائوزین $\times 400$)

در نمونه های بافت شناسی گروه نوزاد سندروم کنترل وریدهای مرکز لوبولی (فلش زرد) متسع، بی نظم و پر خون

هپاتوسیتها (فلش سفید) دارای سیتوپلاسم کم رنگ بوده و حفرات واکوئولی کاملاً در آنها مشهود است. تعداد سلولهای کوپفر نیز بیشتر از حالت معمول است (فلش سیاه). (شکل ۲)

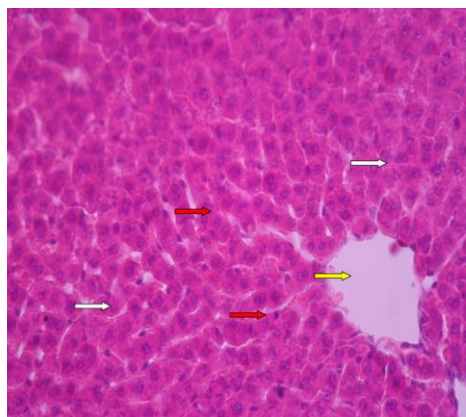


شکل شماره ۲: مقطع بافت شناسی کبد نوزاد موش صحرایی گروه نوزاد دیابت کنترل. (رنگ آمیزی هماتوکسیلین و ائوزین $\times 400$)

در گروه نوزاد دیابت متفورمین از نظم و ترتیب سلولی مشخص و یکنواخت برخوردار نبوده و حالت طبیعی کلی بافت از بین رفته است. نمونه های بافت شناسی این گروه نشان می دهد که وریدهای مرکز لوبولی (فلش زرد) متسع بوده و فضای سینوزوئیدی (فلش قرمز) نیز شدیداً اتساع دارد و در برخی نواحی تجمعات خونی در آن به چشم می خورد. بر تعداد سلولهای التهابی (فلش سیاه) نیز افزوده شده است. هپاتوسیتها (فلش سفید) اغلب مشخصات طبیعی دارند اما ستونهای منظم و پیوسته ای ندارند و فواصل بین سلولی زیاد است. (شکل ۳)

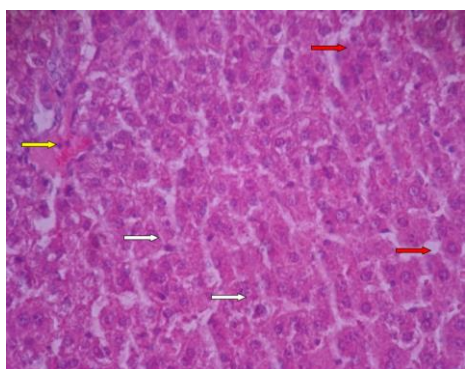


در نمونه های بافت شناسی گروه نوزاد سندروم ورزش حاضر مشخصات نرمال و انسجام و نظم در بافت دیده می شود. وریدهای مرکز لوبولی (فلش زرد) دارای اتساع محدود بوده ولی فضای سینوزوئیدی (فلش قرمز) مشخصات نرمال دارد. التهاب و پرخونی خاصی در بافت وجود ندارد. هپاتوسیتها (فلش سفید) نیز دارای مختصات منظم و تیپیک هستند اما تعداد اندکی از این سلولها دچار تشدید رنگ هسته و سیتوپلاسم شده اند. (شکل ۷)



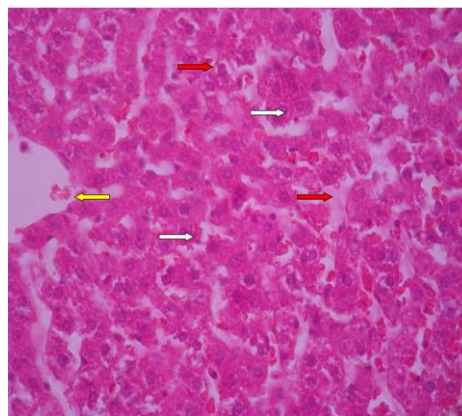
شکل ۷: بافت شناسی کبد نوزاد موش صحرایی گروه نوزاد سندروم ورزش. (رنگ آمیزی هماتوکسیلین و اتوزین $\times 400$)

در نمونه های گروه نوزاد سندروم متفورمین ورزش وریدهای مرکز لوبولی (فلش زرد) متسع و دارای اندازه بیش از حد و تجمعات داخلی می باشند. فضای سینوزوئیدی (فلش قرمز) مقداری دچار بزرگ شدگی بوده و هپاتوسیتها (فلش سفید) درجاتی از تغییرات واکوئلار همراه با اندازه های متفاوت را نشان می دهند ولیکن بافت دارای نظم و یکپارچگی مناسب است. (شکل ۸)



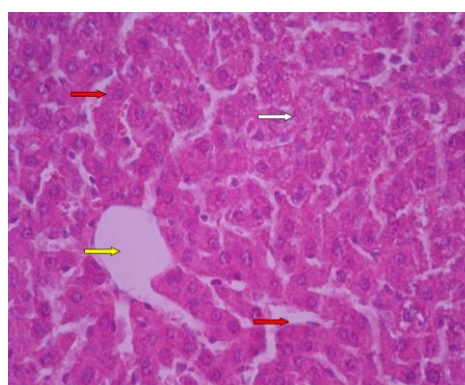
شکل ۸: بافت شناسی کبد نوزاد موش صحرایی گروه نوزاد سندروم متفورمین ورزش. (رنگ آمیزی هماتوکسیلین و اتوزین $\times 400$)

هستند. فضای سینوزوئیدی (فلش قرمز) اگرچه اتساع شدید ندارد ولی پرخونی در آن مشهود است ولی التهاب خاصی دیده نمی شود. اغلب هپاتوسیتها (فلش سفید) دژنراتیو بوده و هسته ها مشخص نیستند. (شکل ۵)



شکل ۵: مقطع بافت شناسی کبد نوزاد موش صحرایی گروه نوزاد سندروم کنترل. (رنگ آمیزی هماتوکسیلین و اتوزین $\times 400$)

در نمونه های گروه نوزاد سندروم متفورمین حاضر مشخصات لوبولی در کبد مناسب است ولی وریدهای مرکز لوبولی (فلش زرد) اتساع و اختلاف اندازه دارند. فضای سینوزوئیدی (فلش قرمز) اتساع اندک داشته ولی پرخونی ندارد. التهاب دی بافت دیده نمی شود. هپاتوسیتها نیز اغلب شکل ظاهری مناسب دارند ولی برخی از آنها دارای فضای واکوئلی در اطراف هسته (فلش سفید) شده اند. (شکل ۶)



شکل ۶: مقطع بافت شناسی کبد نوزاد موش صحرایی گروه نوزاد سندروم متفورمین. (پرنک آمیزی هماتوکسیلین و اتوزین $\times 400$)

بحث و نتیجه گیری

دیابت بیماری است که در آن بافتهای بدن دچار استرس اکسیداتیو می شود. تحقیقات نشان داده اند که سیستمهای تدافعی آنزیماتیک و غیر آنزیماتیک زداینده رادیکال آزاد در سلولهای بیماران دیابتی، تضعیف و میزان اکسیداسیون لیپیدی سلولها افزایش می یابد و بر همین اساس آسیبهای متعدد در اندامهای مختلف بدن دیابتی از جمله کبد و کلیه می شود (۱۷).

مقاومت به انسولین و اختلال متابولیسم گلوکز معمولا یک روند تدریجی است و با زیاد شدن بیش از حد روند چاقی شروع می شود. مقاومت به انسولین، پایه مرکزی سندروم متابولیک در نظر گرفته شده است. مطالعات نشان داده اند تمرین مقاومتی و هوازی باعث بهبود هموستاز گلوکز و افزایش حساسیت انسولین می شود (۱۸).

در مطالعه توسط وحید پولاد وند و همکاران با عنوان تغییرات بافت شناسی ناشی از مصرف دوزهای مختلف میوه گیاه هندوانه ابوجهل در موش صحرایی دیابتی وسالم، نشان داده که در کبد موش دیابتی فضای گشاد سینوزوئیدها در بین هپاتوسیت ها دیده شد و کبد تغییرات زیادی مثل التهاب و نکروز را نشان دادند. که با تحقیق ما که تجمع خون و غیر خونی داشت تا حدی هماهنگ است (۳۱).

در مطالعه تاثیر عصاره چای سبز بر آسیب شناسی بافتی و شاخص های سرمی آسیب بافت کبد موش صحرایی دیابتی شده با استرپتوزوتوسین توسط علی اکبر ابوالفتحی و همکاران تغییر هیستولوژی بافت کبد در گروه موش های دیابتی شده، نشان دهنده بروز چربی در قسمتهای مرکز لبولی کبد در موش دیابتی است و افزایش معنی دار شاخص سرمی را نشان دادند. که در تحقیق ما شواهدی دیده نشد (۳۲).

برخی مطالعات نشان داده اند کاهش بیشتر چربی شکمی با افزایش بیشتر حساسیت انسولین همراه است. بافت چربی (به ویژه شکمی) با تولید فاکتور التهابی ممکن است در مقاومت به انسولین و مشکلات متابولیکی مرتبط با چاقی نقش مهمی بازی کند (۳۳) به طوریکه نتیجه مطالعات ما در زمینه تغییرات هیستولوژیکی کبد با نتایج فاطمه مسجدی و همکاران در طی مقاله اثر پیشگیری سیر بر هیستوپاتولوژی کبد و نشانگرهای آسیب بر موش دیابتی

شده با استرپتوزوتوسین هماهنگ بود. بطوریکه آنها در مطالعه به این نتیجه رسیدند که التهاب لنفوسیتی مشخص در نواحی پورت و بی نظمی و آپوپتوز سلول کبد از شایعترین موارد آسیب کبد در گروه دیابتی است. تغییرات هیستولوژی کبد شامل روشن شدن سیتوپلاسم و هسته هپاتوسیت ها و تا حدودی نکروز پراکنده و نیز کاهش مشخص در گرانولهای گلیکوژن و التهاب و حضور لنفوسیت نواحی پورت و بی نظمی رشته ها مشهود است. سینوزوئیدها تغییر اندکی را نشان دادند و تکثیر خفیف مجاری صفراوی وجود داشت. آپوپتوز نیز در ۲ تا ۳ سلول کبدی در هر ۱۰ فیلد دیده شد و تریاد پورت کاهش حجم داشت و فضای کمتری را اشغال کرده بود. ولی شواهدی به نفع تجمع انکلیوزنی در هسته سلول کبدی و هیچ استئاتوز یا قطرات چربی در سیتوپلاسم آنها دیده نشد (۳۳).

در مطالعه ای تحت عنوان بررسی اثرات هیپرگلیسمی و تجویز عصاره گیاه چرخه بر اختلالات عملکردی کبد در موش صحرایی توسط میترا جلالی و همکارانش به این نتیجه رسیدند که در گروه موش های دیابتی شده، از لحاظ ساختاری تفاوت مشهودی در مقاطع بافت کبدی نمونه های مربوطه وجود ندارد. ولی آزمایش سرمی کبد افزایش معنی داری دارد. در واقع دیابت عملکرد متابولیسم کبدی را به سرعت تحت تاثیر قرار داده ولی در کوتاه مدت موجب تغییرات هیستولوژیکی در بافت کبد نمی شود. که با نتایج تحقیقات ما متفاوت است. (۳۴)

حسین اشرف و همکارانش طی مطالعه با اثر عصاره آبی میوه زرشک زرشک بر آسب کبدی ناشی از دیابت در موش صحرایی دیابتی شده با استرپتوزوتوسین به این نتیجه رسیدند که در گروه موش های دیابتی شده نکروز هپاتوسیت ها در برخی نقاط دیده شده و کانونهای پراکنده در قسمتهای مختل لبول کبدی، التهاب و حضور لنفوسیتها در نواحی پورتی مشهود است. بی نظمی رشته ها نیز واضح است، که با نتایج تحقیق ما هماهنگ است. (۳۵)

در مطالعه ما تاثیر ورزش و تمرین مقاومتی در طی ۸ هفته و در طی ۵ روز هفته بر روی کبد نوزاد حاصل از مادر دیابتیک موش صحرایی بررسی شد. ورزش و کاهش چربی شکمی با افزایش حساسیت به انسولین همراه است. در همین راستا بعضی مطالعات نتایج متضادی را گزارش کردند و بی تاثیر بودن تمرینات مقاومتی را بر نیم رخ لیپیدی



و مقاومت به انسولین بزرگسالان چاق و یا دارای اضافه وزن را نشان داده اند (۳۵).

با توجه به روند رو به رشد سندروم متابولیک و این حقیقت که متاسفانه شیوع این مشکل در جامعه ما چندین برابر جامعه غربی است، اهمیت این مطالعه پررنگ تر می گردد و از آنجایی که این بیماری بیشتر در ارتباط با الگوی سبک زندگی افراد و تمایل به سمت مصرف رژیم غذایی غربی است، لذا دانستن عوارض آن بر ارگانهای مختلف مهم بوده، تا بتوان راه پیشگیری و درمان عوارض ناشی از آن را دریافت.

بیشتر مطالعات روی کبد در جریان دیابت، درباره تغییرات بیوشیمیایی و فیزیولوژیک آن متمرکز بوده و در جنبه های بافت شناسی، ساختار کبد چندان مورد توجه نبوده است. هم چنین گزارشهای پاتولوژی موجود اساسا در مورد تغییرات طولانی مدت کبد در بیماری دیابت مانند گلیکونئوز، کبد چرب و سیروز و تغییرات ساختاری کیفی کبد در کوتاه مدت مورد مطالعه قرار نگرفته، نتایج حاصل از بررسی هیستوپاتولوژی در مطالعه حاضر، حاکی از آسیب دیدگی بافت کبد در موشهای دیابتی شده با استریتوزوتوسین و موش سندروم متابولیک بوده است. در این مطالعه اثر ورزش و درمان با متفورمین بر هیستوپاتولوژی کبد موش های صحرایی دیابتی شده در جریان بیماری بررسی شد.

یوسف دستیار و همکارانش در مطالعه ای نقش ورزش تردمیل بر هیپاتوپاتی دیابتی تجربی موش صحرایی به این نتیجه رسیدند که در بررسی آسیب شناسی نشانگر تغییرات پاتولوژیک نظیر ارتشاح سلول های آماسی تک هسته (لنفوسیت و ماکروفاژ) در پیرامون وریدچه مرکزی و فضای پورتال، پری هپاتیت لنفوسیتی خونریزی، آسیب دژنراتیو و نکروز هیاسینی اسکروزی، آپوسیتوز، هپاتو اسکروز و فیبروز متراکم در نواحی پیرامون سینوزوئیدی، فضای پورتال و ورید مرکزی در گروه موشهای دیابتی شده بود. در طی ورزش ادم و ارتشاح ملایم سلول تک هسته در فضای پورتال به همراه حضور تعدادی سلول دژنراتیو کبدی و تجمع بسیار ملایم سلول آماسی تک هسته ای است. حضور مگالوسیت ها و هیپاتوسیت ها با ۲ هسته و سنجش افزایش تعداد سلول کوپفر حاکی از یک روند دژنراتیو در بافت کبد موشهای دیابتی شده می باشد. ورزش می تواند باعث کاهش تغییرات

پاتولوژیک و بهبودی نسبی در آسیب کبدی در موارد هیپاتوپاتی کبدی در گروه موش های دیابتی شده شود که این مطالعه با نتایج این تحقیق همخوانی دارد (۳۶).

بهراری و همکارانش در طی یک مقاله با عنوان تاثیر یک دوره تمرین مقاومتی بر سطوح استراحتی شاخص های التهاب کبدی و مقاومت به انسولین زنان دیابتی نوع ۲، به این نتیجه رسیدند که ۸ هفته تمرین مقاومتی در گروه تجربی باعث کاهش معنی داری در شاخص های جسمانی و تغییرات در سطح گلوکز خون، مقاومت به انسولین در آنزیم های کبدی در بیماران دیابتی نشد. با این حال کاهش معنی دار شاخص های کبدی نشان دهنده تاثیر مثبت تمرین مقاومتی در این گروه بیماران است که این یافته ها با نتایج این تحقیق هماهنگ می باشد. (۳۷)

در مطالعه ای تحت عنوان بررسی اثر عصاره *rosa canina* بر روی خصوصیت بافتی و فعالیت آنزیمهای کبدی در موش صحرایی دیابتی توسط سید مهدی بانان خجسته و همکاران، تغییر چربی کاملا مشخصی در نواحی مرکز لبولی در طی آسیب شناسی کبد در گروه موش های دیابتی ایجاد شده بود. که در طی تحقیق ما دیده نشد. (۳۸) در مطالعه ای با عنوان تاثیر ورزش مقاومتی و تمرین ایروبیکی بر روی حساسیت به انسولین در نوجوانان چاق کره ای توسط ساج و همکارانش به این نتیجه رسیدند که تمرینات ورزشی موجب افزایش پاسخ سلول به انسولین و بهبود مقاومت به انسولین در بافت های عضلانی چربی می گردد. (۳۹)

نتایج حاصل از این پژوهش نشان می دهد نوزادان مادران دیابتی موش های صحرایی، چنانچه تحت درمان با مت فورمین قرار بگیرند اثرات ناشی از دیابت بر روی کبد نوزادان بیشتر کاسته می شود، در صورتی که تمرین ورزشی در موش های مادر دیابتی شده شاید هیچ تاثیری بر روی کاهش اثر آن نداشته باشد و حتی برخی آیتیم های آسیبی را افزایش می دهد. اما در گروه مربوط به موش های صحرایی مادر مبتلا به سندروم متابولیک، نوزادان حاصل از این مادران، در گروهی که مادر تمرین ورزشی با پروتکل ویژه انجام داده است، عوارض کبدی ترمیم شده، نشان داده اند. بدین معنا که تمرینات ورزشی توانسته اثرات دیابت بر روی نوزادان را در گروه موش های صحرایی کاهش دهد.



همچنین ترکیب ورزش با تمرینات ورزشی تا حدودی این اثرات را کاهش می دهد.



References

1. Grundy SM. Metabolic syndrome scientific statement by the American Heart Association and the national Heart lung Blood institute. *Arteriosclerosis, Thrombosis, and Vascular Biology*. 2005; 25(11):2243-4.
2. Reynolds K, He J. Epidemiology of the metabolic syndrome. *The American Journal of The Medical Sciences*. 2005; 330(6):273-9.
3. Expert NC. Panel on detection, evaluation and treatment of high blood cholesterol in adults. Executive summary of the third report of the National Cholesterol Education Program (NCEP) Expert Panel on detection, evaluation and treatment of high blood cholesterol in adults (Adult Treatment Panel III). *JAMA*. 2001; 285:2486.
4. Grundy SM, Cleeman JI, Daniels SR, Donato KA, Eckel RH, Franklin BA, et al. Diagnosis and management of the metabolic syndrome: an American Heart Association/National Heart, Lung, and Blood Institute scientific statement executive summary. *Cardiology in Review*. 2005; 13(6):322-6.
5. Afkhami-Ardekani M, Zahedi-Asl S, Rashidi M, Atifah M, Hosseinpanah F, Azizi F. Incidence and trend of a metabolic syndrome phenotype among Tehranian adolescents: findings from the Tehran Lipid and Glucose Study, 1998-2001 to 2003-2006. *Diabetes Care*. 2010; 33(9):2110-2.
6. Heidari R, Sadeghi M, Talaei M, Rabiei K, Mohammadifard N, Sarrafzadegan N. Metabolic syndrome in menopausal transition: Isfahan Healthy Heart Program, a population based study. *Diabetology & Metabolic Syndrome*. 2010; 2(1):59.
7. Jordan HT, Tabaei BP, Angell SY, Chamany S, Kerker B, Nash D. Metabolic syndrome among adults in New York city, 2004 New York city health and nutrition examination survey. *Preventing Chronic Disease*. 2012; 9:E4.
8. Ford ES, Giles WH, Dietz WH. Prevalence of the metabolic syndrome among US adults: findings from the third National Health and Nutrition Examination Survey. *JAMA*. 2002; 287(3):356-9.
9. Cornier MA, Després JP, Davis N, Grossniklaus DA, Klein S, Lamarche B, et al. Assessing adiposity: a scientific statement from the American Heart Association. *Circulation*. 2011; 124(18):1996.
10. Calle EE, Rodriguez C, Walker-Thurmond K, Thun MJ. Overweight, obesity, and mortality from cancer in a prospectively studied cohort of US adults. *New England Journal of Medicine*. 2003; 348(17):1625-38.
11. Sheffer M, Taylor CL. The development of DRIs 1994–2004: lessons learned and new challenges. Washington: Institute of Medicine; 2007. P. 30.
12. Reynolds RM, Allan KM, Raja EA, Bhattacharya S, McNeill G, Hannaford PC, et al. Maternal obesity during pregnancy and premature mortality from cardiovascular event in adult offspring: follow-up of 1 323 275 person years. *BMJ*. 2013; 347:f4539.
13. Lashen H, Fear K, Sturdee DW. Obesity is associated with increased risk of first trimester and recurrent miscarriage: matched case–control study. *Human Reproduction*. 2004; 19(7):1644-6.
14. Lynch CM, Sexton DJ, Hession M, Morrison JJ. Obesity and mode of delivery in primigravid and multigravid women.



- American Journal of Perinatology. 2008; 25(3):163-7.
15. McDonald SD, Han Z, Mulla S, Beyene J. Overweight and obesity in mothers and risk of preterm birth and low birth weight infants: systematic review and meta-analyses. *BMJ*. 2010; 341:c3428.
16. Catalano PM, Farrell K, Thomas A, Huston-Presley L, Mencin P, De Mouzon SH, et al. Perinatal risk factors for childhood obesity and metabolic dysregulation. *The American Journal of Clinical Nutrition*. 2009; 90(5):1303-13.
17. Getahun D, Fassett MJ, Jacobsen SJ. Gestational diabetes: risk of recurrence in subsequent pregnancies. *American Journal of Obstetrics and Gynecology*. 2010; 203(5):467-e1.
18. Ferrara A. Increasing prevalence of gestational diabetes mellitus: a public health perspective. *Diabetes Care*. 2007; 30(Suppl 2):S141-6.
19. Yang J, Cummings EA, O'connell C, Jangaard K. Fetal and neonatal outcomes of diabetic pregnancies. *Obstetrics & Gynecology*. 2006; 108(3):644-50.
20. Rosenn B, Miodovnik M, Combs CA, Khoury J, Siddiqi TA. Glycemic thresholds for spontaneous abortion and congenital malformations in insulin-dependent diabetes mellitus. *Obstetrics and Gynecology*. 1994; 84(4):515-20.
21. Galindo A, Burguillo AG, Azriel S, de la Fuente P. Outcome of fetuses in women with pregestational diabetes mellitus. *Journal of Perinatal Medicine*. 2006; 34(4):323-31.
22. Eidem I, Vangen S, Hanssen KF, Vollset SE, Henriksen T, Joner G, et al. Perinatal and infant mortality in term and preterm births among women with type 1 diabetes. *Diabetologia*. 2011; 54(11):2771.
23. Correa A, Gilboa SM, Besser LM, Botto LD, Moore CA, Hobbs CA, et al. Diabetes mellitus and birth defects. *American Journal of Obstetrics and Gynecology*. 2008; 199(3):237-e1.
24. Yanit KE, Snowden JM, Cheng YW, Caughey AB. The impact of chronic hypertension and pregestational diabetes on pregnancy outcomes. *American Journal of Obstetrics and Gynecology*. 2012; 207(4):333-e1.
25. Bental Y, Reichman B, Shiff Y, Weisbrod M, Boyko V, Lerner-Geva L, et al. Impact of maternal diabetes mellitus on mortality and morbidity of preterm infants (24–33 weeks' gestation). *Pediatrics*. 2011; 128:e848.
26. DeBoer T, Wewerka S, Bauer PJ, Georgieff MK, Nelson CA. Explicit memory performance in infants of diabetic mothers at 1 year of age. *Developmental Medicine and Child Neurology*. 2005; 47(8):525-31.
27. American College of Obstetricians and Gynecologists. Gestational diabetes mellitus (Practice Bulletin No. 137). *Obstetrics Gynecology*. 2013; 122:406-16.
28. Fadl HE, Östlund IK, Magnuson AF, Hanson US. Maternal and neonatal outcomes and time trends of gestational diabetes mellitus in Sweden from 1991 to 2003. *Diabetic Medicine*. 2010; 27(4):436-41.
29. HAPO Study Cooperative Research Group. Hyperglycemia and adverse pregnancy outcomes. *New England Journal of Medicine*. 2008; 358(19):1991-2002.
30. Leipold H, Kautzky-Willer A, Özbal A, Bancher-Todesca D, Worda C. Fetal hyperinsulinism and maternal one-hour postload plasma glucose level. *Obstetrics & Gynecology*. 2004; 104(6):1301-6.



- 31.** Pooladvand V, Taghavi SM, Mahmoodi M, Tavakolian Ferdosieyeh V, Hosseini Zijoud M. Histological alterations due to the consumption of different doses of *Citrullus colocynthis* fruit in normal and diabetic male rats. *Journal of Mazandaran University of Medical Sciences*. 2011; 21(82):63-71. [Persian]
- 32.** Abou AA, Rezaie A, Mosavi S, Valilou M, Jafari B. Effects of green tea extract on liver histopathology and serum biomarkers of hepatic tissue injury in streptozotocin-induced diabetic rats. *Veterinary Clinical Pathology*. 2011; 5(19):1315-24. [Persian]
- 33.** Masjedi F, Gol A, Dabiri S, Javadi A. Preventive effect of garlic on histopathology of liver and markers of hepatic injury in streptozotocin-induced diabetic Rats. *Iranian Journal of Endocrinology and Metabolism*. 2009; 11(4):433-41. [Persian]
- 34.** Jalali M, Behnam Rassouli M, Tehranipour M, Ghayour N, Khayatzadeh J, Jannati H. Study of the effects of hyperglycemia and *Launaea acanthodes* extract administration on disorders of liver function in rats. *Physiology and Pharmacology*. 2012; 15(4):562-71.
- 35.** Ashraf H, Zare S, Farnad N. The effect of aqueous extract of barberry fruit on liver damage in streptozotocin - induced diabetic rats. *Journal of Shahrekord Uuniversity of Medical Sciences*. 2014; 15(6):1-9. [Persian]
- 36.** Doustar Y, Mohammadi M, Mohajeri D, Hashemi M. The effect of treadmill exercise on experimental diabetic hepatopathy in rats. *Medical Science Journal of Islamic Azad Univesity-Tehran Medical Branch*. 2009; 19(1):17-24. [Persian]
- 37.** Bahari S, Faramarzi M, Azamian JA, Cheragh CM. The effect of 8 week resistance training on resting level of liver inflammatory markers and insulin resistance of type 2 diabetic women. *Armaghane Danesh*. 2014; 19(5):450-61. [Persian]
- 38.** Banan Khojasteh SM, Basirat E, Sheikhzadeh F, Hatami H. Effect of alcoholic extract of *Rosa canina* on hepatic tissue and hepatic enzymes activity in diabetic rats. *Journal of Ardabil University of Medical Sciences*. 2017; 17(1):81-9. [Persian]
- 39.** Such S, Jeong LK, Kim MY, Kim YS, Shin S, Kimm SS, et al. Effect of resistance training and aerobic exercise on insulin sensivity in overweight Korean adolescencnts a control randomize traile. *Diabetes and Metabolic Journal*. 2011; 35(4):418-26.



Journal of Diabetes Nursing

pISSN: 2345-5020

eISSN: 2423-5571

Received: 09/05/2018

Accepted: 11/07/2018

Volume 6 Number 2: p: 490-503

Study of Histopathological Changes in the Liver of the Rats Infants Delivered From the Mothers Suffering From Metabolic Syndrome and Diabetes Mellitus

Yahyaei Behrooz^{1*}, Nouri Mahnaz², Ramezani Nasrin²

¹ Department of Basic Sciences, Faculty of Medical Sciences, Shahrood Branch, Islamic Azad University, Shahrood, Iran

² Department of Obstetrics and Gynecology, Faculty of Medical Sciences, Shahrood Branch, Islamic Azad University, Shahrood, Iran

*Corresponding author: Behrooz Yahyaei, Islamic Azad University of Shahrood, Email: behroozyahyaei@yahoo.com

Abstract

Introduction: Diabetes mellitus is associated with biochemical, physiological, and pathological changes. The purpose of this study was to investigate the histological changes in the liver of the newborn rats born to mothers with metabolic syndrome and diabetes mellitus before and after pregnancy.


Materials and Methods: This study was conducted on 32 rats (i.e., 2 males and 30 females). The rats were assigned into seven groups, including controls (n=2), diabetic group without exercise and metformin (n=5), diabetic group with exercise and without metformin (n=5), diabetic group with exercise and metformin (n=5), metabolic syndrome group without exercise and metformin (n=5), metabolic syndrome group with exercise and without metformin (n=5), and metabolic syndrome group with metformin and without exercise (n=5). After the addition of salt and fat to the diet of the rats with metabolic syndrome and induction of diabetes by streptozotocin in rats, they were sent for sampling. To this end, the rats were placed in a desiccator containing a cotton soaked with chloroform (Merck of Germany). After anesthesia, the rats were transferred and fixed to an appropriate board for sampling. The tissue was then isolated and placed in 10% formaldehyde solution that was replaced after 24 h. At this stage, the samples were prepared for histopathological examination.

Result: The diabetic groups showed tangible changes in the hepatocyte, central vein of the lobule, hepatic lobule, and sinusoidal space after the administration of metformin, compared to the control group. Furthermore, a reduction was observed in the hepatocyte and other factors. In the metabolic syndrome groups, changes in the central vein of the lobule, hepatocyte, sinusoidal space, and inflammation increased. These groups also showed a significant decrease in the changes of the sinusoidal space, hepatic lobule, and inflammation following the exercise therapy.

Conclusion: As the findings of the present study indicated, metformin exerted a stronger effect on reducing the adverse effects of gestational diabetes in rats than sports exercises. However, these effects were greater in the metabolic syndrome group, compared to those in the diabetic groups.

Keywords: Diabetes mellitus, Metabolic syndrome, Neonatal liver, Histopathology

Access This Article Online

Quick Response Code:	Website: www.zbmu.ac.ir/jdn
	How to site this article:
	Yahyaei B, Nouri M, Ramezani N. Study of Histopathological Changes in the Liver of the Rats Infants Delivered From the Mothers Suffering From Metabolic Syndrome and Diabetes Mellitus. J Diabetes Nurs. 2018; 6 (2) :490-503

